UEBER

BLUTEXTRAVASATE IN ABORTIVEIERN.

INAUGURAL-DISSERTATION

WELCHE

UNTER ZUSTIMMUNG

DER HOCHLOEBLICHEN MEDICINISCHEN FACULTAET ZU MARBURG

ZUR

ERLANGUNG DER DOCTORWUERDE

IN DER

MEDICIN, CHIRURGIE UND GEBURTSHUELFE

EINREICHT UND

AM 11. JULI 1874

OEFFENTLICH VERTHEIDIGEN WIRD

REINHOLD FRANZ

AUS NAUMBURG A. S.

MIT 2 TAFELN ABBILDUNGEN.

MARBURG.

ELWERT'SCHE UNIVERSITAETS-BUCHDRUCKEREI.

Digitized by the Internet Archive
in 2026

https://archive.org/details/IA41554015_0070

Eine genaue Kenntniss der Blutextravasate, ihres Sitzes und der verschiedenen Formen, unter welchen dieselben in Abortiveiern vorkommen, ist unzweifelhaft erforderlich für Jeden, der sich bei der Untersuchung dieser Eier zurecht finden will.

Fast nie findet man die Lage der Eihäute bei Abortiveiern so gleichmässig vor, wie man sie schematisch in Zeichnungen zu veranschaulichen pflegt.

Die Erkrankung des Eies, welche so oft den Abortus vorbereitet, ist für gewöhnlich, und die Ausstossung des Eies immer mit Blutergüssen verbunden, die wir dann in den mannichfachsten Formen und Lagen an den geborenen Eiern wiederfinden.

Ein Mantel von Extravasat wird jedes Ei bei der Ausstossung umgeben, herrührend von der Blutung aus der tieferen Lage der Decidua vera. Dieser Mantel wird sich häufig abstreifen, während das Ei den Genitalcanal passirt, oder er wird entfernt bei den Manipulationen, denen das Ei bei der Untersuchung unterworfen wird, vielleicht auch schon bei dem Abspülen des Präparats, das der Ablieferung desselben voranzugehen pflegt. Aber abgesehen von dieser Art des Extravasats finden sich im Inneren der Abortiveier Blutextravasate von den verschiedensten Formen und Lagen.

Die Quelle dieser Blutungen ist wohl fast immer in der Decidua zu suchen und zwar meist in der serotina, weil dieselbe viel gefässreicher ist als die anderen Abschnitte der Decidua. Von hier dringt der Erguss weiter, zunächst in das Deciduagewebe selber, unter dem Einfluss der Schwere und des Wehendrucks sich nach verschiedenen Richtungen verschiebend. Trifft er hierbei auf lockere Gewebsstellen, was namentlich an der Reflexa häufig der Fall ist, so werden diese perforirt und das Blut befindet sich nun zwischen Reflexa und Chorion. Leistet dieses an der zunächst liegenden Stelle auch nicht hinreichenden Widerstand, so bekommen wir einen Erguss zwischen Chorion und Amnion. In seltenen Fällen wird auch das Amnion perforirt, welches gewöhnlich durch den Embryonalkörper und das Fruchtwasser eine gute Stütze findet. Dann mischt sich der Erguss mit dem Fruchtwasser.

Von vornherein wird man für die grosse Mehrzahl der Fälle, in welchen sich in der Eihöhle ein Extravasat findet, annehmen müssen, dass dasselbe von aussen hineingedrungen ist und sind hierfür besonders folgende Gesichtspuncte maassgebend: Einmal sind diese Extravasate meist viel zu massenhaft, als dass sie aus den Embryonalgefässen stammen könnten und dann ist es auch histologisch besser zu begründen, dass sie aus den mütterlichen

Gefässen kommen, weil die Deciduagefässe von einem sehr lockeren zellreichen Gewebe umgeben sind, während dagegen die Gefässe des Chorion und der Placenta in reichlicheres Bindegewebslager eingebettet sind.

Dass die Extravasate sich nicht immer auf den Sitz zwischen zwei Eihäuten beschränken, sondern z. B. ein Erguss, der erst zwischen Reflexa und Chorion erfolgte und von hier aus in den Chorionsack hinein durchgebrochen ist, Extravasate an beiden Stellen zurücklassen wird, versteht sich wohl von selbst.

Für das Vorkommen der hier kurz zusammengestellten Extravasatformen liefert die folgende Beschreibung 10 ausgesuchter Präparate den Beweis. Dieselben wurden mir durch die Güte des Herrn Professor Dohrn aus dessen reicher Sammlung von Abortiveiern zur Benutzung überlassen.

Wenn Manchem eine genauere Untersuchung der beschriebenen Abortiveier wünschenswerth erscheinen sollte, so kann ich zu meiner Entschuldigung nur anführen, dass mehrere der Präparate zu weiteren Demonstrationen dienen sollen und daher besondere Schonung erforderten.

I. Fall. Figur 1. Journalnummer B. 321.

Das von der Decidua bekleidete noch vollständig erhaltene Ei ist ungefähr 10 Centim. lang, $6\frac{1}{2}$ breit und 3—4 dick.

Die Decidua vera welche viele starke Löcher zeigt und deren Dicke an verschiedenen Stellen von $\frac{1}{2}$—1 Millim. wechselt, ist auf der einen Fläche des Eies abgelöst und hängt nur noch in der Gegend des einen Pols mit dem Ei zusammen. Auf der gegenüberliegenden Fläche adhärirt die Vera mit ihren Rändern dem Ei und bildet so mit ihm einen geschlossenen Sack.

Die darunter liegende Schicht, die Decidua reflexa hat eine Stärke von $\frac{1}{2}$ Millim.

Die Decidua serotina, welche beiderseits von der vera eingegrenzt wird, ist etwa 4 Millim. dick und erstreckt sich über ein reichliches Drittel der Eioberfläche.

Das Chorion ist in seiner ganzen Ausdehnung durch Zotten mit der Reflexa verbunden, während eine Placentarentwicklung nicht nachzuweisen ist. Wo an der Schnittfläche Chorionzotten frei in der Flüssigkeit flottiren (die Abbildung zeigt das Präparat unter Spiritus), zeigen dieselben kolbige Anschwellungen. Letztere finden sich theils einzeln, theils sitzen auch mehrere zugleich an einer Zotte und geben das Bild von Perlen, die auf einen Faden gereiht sind.

Zwischen Chorion und Amnion findet sich eine Anzahl von Blutextravasaten, welche als unregelmässig geformte Buckel in die Eihöhle hineinragen. Auf dem Durchschnitt haben dieselben ein gleichmässiges Aussehen und sind durch die Aufbewahrung in Spiritus entfärbt, blass graubraun. Die vier grössten liegen nahe an der Eiwandinsertion der Nabelschnur.

Zahl, Form und Grösse der Extravasate sind aus der beigegebenen Zeichnung zu ersehen, welche die umgestülpte Eihöhle in natürlicher Grösse darstellt.

Die Innenfläche der Eihöhle gewährt durch diese Buckel ein ähnliches Bild, wie es von Virchow und später von Strassmann in der Monatsschrift für Geburtskunde Band XIX, Heft 4 als tuberöse Hyperplasie der Decidua beschrieben ist.

In der Eihöhle befindet sich ein, im Verhältniss zu ihrer Grösse, welche etwa dem Ende des dritten oder Anfang des vierten Monats entspricht, sehr kleiner Embryo. Derselbe hat eine Länge von 1,7 Centim. und ist am Rande des einen Blutextravasats durch eine 2 Centim. lange Nabelschnur befestigt. Man sieht dieselbe unter einer sichelförmigen Falte im Amnion verschwinden. Einen halben Centimeter vom Embryo zeigt die Nabelschnur eine deutliche cystoïde Erweiterung, noch weiter von demselben entfernt eine wohl künstlich erzeugte stark verdünnte Stelle; in der Nähe der Eiwand endlich wird sie breiter.

Der Kopf des Embryo, an dem sich nur die Augen als schwarze Punkte markiren, ist reichlich so gross als der Rumpf. Die Gesichtsbögen sind geschlossen. Am Rumpf ist beiderseits die Anlage einer oberen und einer unteren Extremität in Form kleiner Knospen erkennbar. Die Nabelschnur inserirt sich am unteren Ende des Embryo.

Die Entwicklung des Embryonalkörpers würde etwa der sechsten Woche entsprechen. Derselbe ist also im Verhältniss zur Grösse der Eihöhle sehr bedeutend zurückgeblieben. Zur Erklärung dieses Befundes wären zwei Möglichkeiten in's Auge zu fassen: Entweder können sich die Eihäute nach dem Tode der Frucht weiter entwickelt haben oder wir haben hier den schon oft beobachteten Fall, dass einzelne Eitheile fortwachsen, während andere in der Entwicklung zurückbleiben, ohne gerade ganz abzusterben. Gegen die erstere Annahme spricht der Umstand, dass am Embryo keinerlei Macerationserscheinungen wahrzunehmen sind. Wir werden uns also dahin aussprechen können, dass die Entwicklung des Embryo in Folge einer Ernährungsstörung zurückblieb und die Eihäute inzwischen weitergewachsen sind. Welcher Art die Ernährungsstörung gewesen, können wir nur vermuthen, doch werden wir wohl nicht irren, wenn wir die Blutung als das Primäre auffassen. Dieselbe wird zunächst zwischen Decidua und Chorion erfolgt sein, dann ist dieses an einer schwachen Stelle durchbrochen worden und hat sich das Blut zwischen Chorion und Amnion nach den Stellen hin verschoben, wo es am wenigsten Druck auszuhalten hatte.

Als eine Folge der Blutung wird man dann die beginnende Erkrankung der Chorionzotten auffassen dürfen. Dieselbe giebt sich durch die kolbigen Anschwellungen an den einzelnen Zotten zu erkennen und können wir sie wohl als Anfangsstadium der Hydatidenentartung derselben bezeichnen.

Auch die fehlende Placentarentwicklung an einem Ei vom Ende des dritten oder Anfang des vierten Monats muss zur Erklärung für die zurückgebliebene Entwicklung des Embryo mit verwerthet werden. Als Grund für das Fehlen der Placenta wird man auch in erster Linie die Blutung beschuldigen müssen, die gerade an der Stelle die grössten Extravasate gesetzt hat, an welcher sich die Insertion der Nabelschnur befindet.

II. Fall. Figur 2. Journalnummer B. 445.

Das vorliegende Präparat ist ein noch vollständiges Ei mit allen seinen Häuten. Dasselbe scheint ursprünglich der Länge nach aufgeschnitten zu sein, hat dann aber bei der Aufbewahrung in Spiritus seine Form so weit verloren, dass selbst eine annähernde Messung nicht gemacht werden kann.

Etwas über ein Drittel der Oberfläche wird von der Decidua serotina eingenommen, der Rest ist noch ziemlich vollständig von der Vera bedeckt, die nur lose aufliegt. Darunter findet sich die Reflexa in festem Zusammenhang mit den darunter liegenden Schichten.

Vorzüglich im Bereich der Serotina hat wohl zuerst eine Blutung stattgefunden und ist zwischen dieser und dem Chorion noch jetzt ein Extravasat eingelagert, das von Chorionzotten durchsetzt ist. Dann hat das Extravasat an einer schwachen Stelle das Chorion durchbrochen und sich zwischen diesem und dem Amnion derartig ausgebreitet, dass fast an der ganzen Innenfläche des Eies das Amnion durch Extravasate in Buckelform vorgewölbt erscheint; nur an der Stelle, wo der Embryo liegt, sind Chorion und Amnion noch fest mit einander verklebt. Auch zwischen die einzelnen Buckel senken sich Falten des Amnion hinein und sind in der Tiefe fest an das Chorion angeheftet. Umgeben von den vier grössten Buckeln findet sich die Nabelschnurinsertion. Die Länge der Nabelschnur beträgt 2 Centim., ihre Breite 2 Millim.; dieselbe zeigt keine Windungen und hat ihre Embryonalinsertion zwischen unterem und mittlerem Drittel des Rumpfes.

Die Frucht selbst ist 1,9 Centim. lang, der Rumpf, an dem proportional entwickelte Extremitäten mit einer deutlichen Krümmung vorhanden sind, ist fast noch einmal so gross als der Kopf. An letzterem sind die Augen als schwarze Punkte markirt, die Mundhöhle mit einer stark entwickelten Zunge fällt sofort in die Augen und auch die Oeffnung des äusseren Gehörgangs ist sichtbar. Das Alter der Frucht dürfte demnach auf die 6.—8. Woche angegeben werden. Wir haben es wahrscheinlich mit einem ähnlichen Fall zu thun, wie der zuerst beschriebene, nur dass hier kein solches Missverhältniss zwischen Grösse des Eisacks und Entwicklung der Frucht vorhanden ist. Der Bluterguss scheint sich zuerst hauptsächlich zwischen Serotina und Chorion ausgebreitet zu haben und ist dann in den Chorionsack hinein durchgebrochen. In diesem Fall ist aber ein nicht unbeträchtlicher Theil des Extravasats an der Ausgangsstelle der Blutung zurückgeblieben, während sich das übrige, wie bei dem zuerst beschriebenen Präparat, zwischen Chorion und Amnion auf die Stellen vertheilt hat, die am wenigsten Druck auszuhalten hatten.

III. Fall. Figur. 3. Journalnummer B. 329.

Das der Länge nach aufgeschnittene Ei ist ungefähr $5\frac{1}{2}$ Centim. lang, $4\frac{1}{2}$ breit und $2\frac{1}{2}$ dick. Die Decidua serotina markirt sich an demselben ziemlich scharf und wechselt der Durchmesser ihrer Flächenausdehnung von 3—4 Centim. Sonst ist die Oberfläche des Eies von der Decidua vera bedeckt, unter dieser folgt die Reflexa. Nur an einer Stelle, nahe der Schnittlinie, scheint die Decidua, sowohl vera als reflexa, abgerissen zu sein und liegt da Extravasat zu Tage, aus dem man bei Betrachtung mit der Loupe Chorionzotten herauskommen sieht. Zwischen Chorion und Amnion befindet sich, wie man an der Schnittfläche nachweisen kann, gleichfalls Extravasat, durch welches das Amnion abgehoben und in Buckelform in die Eihöhle hineingewölbt wird. Die grössten Extravasate befinden sich an der dem Embryo gegenüberliegenden Eiwand und comprimiren denselben, wenn man das Ei zusammenlegt.

In diesem Falle finden sich im Bereich der Serotina fast keine Extravasatbuckel, wohl

aber mit Serum gefüllte Bläschen, die sich durch Farbe und Consistenz von den übrigen Buckeln unterscheiden.

Wir haben auch hier einen Theil des Extravasats zwischen Decidua reflexa und Chorion, während der grösste Theil in den Chorionsack hinein durchgebrochen ist.

Der Embryo ist nur 1 Centim. lang, stark nach der Bauchseite zu gekrümmt. Die Krümmung ist in der Nacken- und unteren Rumpf-gegend am ausgesprochensten. Der Kopf hebt sich noch nicht deutlich ab und fehlt daher der Frucht das menschliche Aussehen. An dem kleinen Kopfende ist nur die Anlage des Auges ersichtlich. Dagegen sind die Extremitäten schon in Knospenform vorhanden und dürfen wir nach diesem Befund eine ungleichmässige Entwicklung des Embryo annehmen.

Die Nabelschnur ist 1,7 Centim. lang, am Embryo am schmalsten, 4 Millim. davon entfernt befindet sich an ihr eine grosse Cyste, welche durch die darüber verlaufende Nabelschnur ein paar Einschnürungen bekommen hat; dann folgt das Eiwandende der Schnur 2 Millim. lang und 2½ breit. Die Cyste ist 1 Centim. lang und 4—5 Millim. breit.

Aus der Länge der Nabelschnur und der deutlichen Extremitätenbildung, im Gegensatz zu der sonstigen Entwicklung des Fruchtkörpers und ebenso aus der Grösse des Eisacks, im Verhältniss zu der des Embryo müssen wir schliessen, dass die Entwicklung des Fruchtkörpers hinter der der Eiwand zurückgeblieben ist und nur einzelne Theile des Embryo auf der Entwicklungsstufe stehen, die wir nach dem sonstigen Befund zu erwarten berechtigt wären. Das veranlassende Moment dürfte hier einmal in der Blutung zu suchen sein, welche zwischen Reflexa und Chorion hinein erfolgt ist und später auch das Chorion durchbrochen hat und dann in dem Druck, dem der Embryonalkörper, oder vielleicht nur Theile desselben, durch die grössten Extravasate ausgesetzt war.

Auch in diesem Fall haben wir einen Theil des Extravasats zwischen Reflexa und Chorion, während der grösste Theil hier das Chorion durchbrochen und das Amnion von ihm abgehoben hat. Um ein übersichtliches Bild der inneren Eiwand zu erhalten wurde der Eisack umgestülpt und so gezeichnet.

IV. Fall. Figur 4. Journalnummer B. 344.

Das Ei ist ungefähr 6 Centim. lang, 4½ breit und 2,8 dick. Dasselbe ist der Länge nach aufgeschnitten, zu beiden Seiten der Schnittlinie ist es von Decidua vera bedeckt, die sich stellenweise von der darunter liegenden Reflexa abheben lässt. Die Serotina ist überall ziemlich gleich weit von der Schnittlinie entfernt und dehnt sich über reichlich ein Drittel der Eioberfläche aus.

Zwischen Decidua und Chorion ist ein Extravasat eingelagert, durch welches Chorion und Amnion in vielen grossen und kleinen Buckeln in die Eihöhle hineingewölbt werden. Diese Buckel sitzen dichtgedrängt, einander berührend auf der ganzen Innenfläche der Eiwand. Um ein anschauliches Bild zu erzielen, musste der Schnitt verlängert werden und liess sich auch an der so gebildeten neuen Schnittfläche die Lage des Extravasats zwischen Decidua und Chorion nachweisen.

An den auf der Zeichnung nicht sichtbaren Randpartieen sitzt dichtgedrängt eine ausserordentlich grosse Anzahl ganz kleiner Buckel, während die grösseren Extravasate sich meist im Bereich der Serotina vorfinden. Auf dem grössten Buckel findet sich die Insertion der Nabelschnur.

Der Embryo ist 1,2 Centim. lang, der Rumpf merklich kleiner als der Kopf. An diesem ist nur die Anlage der Augen ersichtlich. Der ganze Kopf ist in der Richtung von hinten nach vorn sehr lang gezogen und erscheint besonders in der Nackengegend deutlich zusammengedrückt, was in der Zeichnung nicht deutlich zum Ausdruck gebracht werden konnte. Am Rumpf, der ohne Hals in den Kopf übergeht, sind die Extremitäten in Form von Knospen sichtbar. Die Nabelschnur ist nur 4 Millim. lang und fast ebenso breit, 3 Millim. Dieselbe zeigt in diesem Falle zwar an verschiedenen Stellen ungleichmässige Dicke, doch ist keine Cyste an ihr wahrzunehmen. An der Eiwand ist die Nabelschnur dünner.

Wie schon erwähnt, lässt sich an der Schnittfläche deutlich erkennen, dass das Extravasat zwischen Decidua und Chorion seinen Sitz hat. Zwischen den einzelnen Buckeln hat die Befestigung des Chorion an der Decidua vermittelst der Zotten nicht nachgegeben. Das im Verhältniss zur Grösse der Eihöhle massenhafte Extravasat (die Eihöhle wird dadurch fast ganz ausgefüllt und der Embryo comprimirt), hat also weder das Chorion zu durchbrechen vermocht, noch konnte es die Zotten ganz von der Decidua losreissen. Wir dürfen daher wohl annehmen, dass das Chorion und seine Zotten ganz gesund waren, da sie eine so grosse Resistenz bewiesen haben.

Auch bei diesem Präparat besteht ein leichtes Missverhältniss zwischen der Grösse des Embryo und der des Eies. Die Compression des Kopfes durch die Extravasatbuckel war natürlich erst nach Resorption des Fruchtwassers möglich.

V. Fall. Figur 5. Journalnummer B. 244.

Dieses in seiner ganzen Ausdehnung noch von Decidua umgebene Ei ist 4 Centim. lang, $3\frac{1}{2}$ breit und etwa $2\frac{1}{2}$ dick. Dasselbe hat sich bei seiner Aufbewahrung auf der Seite abgeflacht, an der sich die Serotina befindet, auf der convexen vorderen Fläche ist es aufgeschnitten und lässt sich an der Schnittfläche deutlich als äussere Bedeckung Decidua vera, darunter Reflexa und unter dieser das Extravasat unterscheiden. Durch letzteres hindurch gehen feine Verästlungen der Chorionzotten, welche die Reflexa mit dem Chorion verbinden. Die Dicke des Extravasats kann man an der Schnittfläche beurtheilen; die beigegebene Zeichnung ist in natürlicher Grösse angefertigt. Die ganze Masse ist so compact und auf dem Durchschnitt, sowohl in Farbe als in Consistenz, fleischähnlich, dass für das Präparat die früher gebräuchliche Bezeichnung als Fleischmole geeignet erscheint. Chorion und Amnion, die mit einander verklebt sind, sich aber an der Schnittfläche von einander trennen lassen, werden durch das leberfarbene Extravasat in Form von Buckeln in die Eihöhle hinein gewölbt. Diese wird dadurch fast vollständig ausgefüllt. Weder vom Fruchtkörper noch von der Nabelschnur ist eine Spur aufzufinden, ob in Folge von Maceration und Resorption oder vielleicht in Folge vorzeitiger Ausstossung

wird sich jetzt nicht mehr mit Bestimmtheit ermitteln lassen, doch scheint am unteren Eipol ein Durchbruch stattgefunden zu haben und kann dabei mit dem Fruchtwasser auch der Embryo abgegangen sein.

VI. Fall. Figur 6. Journalnummer B. 473.

Das Ei, in Spiritus schwimmend, misst fast 5 Centim. in der Breite und 6 Centim. in der Länge, ohne die demselben anhängenden Fetzen. Von dem uneröffneten Eisack wölbt sich am unteren Pole ein Theil hervor, dessen Hülle sich durch die schön erhaltenen Zotten als Chorion darstellt. Der das übrige Ei umgebende Mantel besteht aus festem Extravasat, dessen äusserste Schicht sich an einzelnen Stellen wie eine feine Membran abziehen lässt. Der Extravasatmantel hat nicht überall gleiche Mächtigkeit. Nach unten zu wird derselbe dicker.

Am oberen Eipol finden sich Anhänge, auch aus Blutextravasat bestehend, die sich um die umgeschlagene und zertrümmerte Decidua vera formirt zu haben scheinen und ein unregelmässiges zerfetztes Aussehen haben. Ob in dem Mantel, welchen das Extravasat um das Chorion gebildet hat, noch Reste der Reflexa sich befinden, lässt sich nicht nachweisen, ohne dass das Präparat, welches noch zu Demonstrationen dienen soll, zerstört würde. Die am unteren Eipol sehr schön entwickelten Chorionzotten werden zum Theil durch eine Zunge des Extravasats verdeckt.

Die Blutung scheint aussen um den Chorionsack herum stattgefunden zu haben und hat diesen so comprimirt, dass er sich am unteren Eipol aus dem Coagulummantel hervorgedrängt hat, wobei ein grösserer Theil der Zotten verloren gegangen ist. Diese Vorwölbung des Chorionsacks mag wohl dadurch erleichtert worden sein, dass gerade an dieser Stelle der Muttermund lag. Für die Richtigkeit dieser Annahme spricht auch die Richtung des, die noch erhaltenen Chorionzotten zum Theil verdeckenden, Blutextravasates. Man sieht an dieser Zunge, wie das Blut von oben nach unten heruntergelaufen ist und kann sogar die Grenzen der einzelnen Tropfen unterscheiden. Dass sich der Chorionsack gerade unten hervorgewölbt hat, dafür kann entweder der Wehendruck die Veranlassung abgegeben haben oder auch nur die Compression, welche das zwischen Reflexa und Chorion gesetzte Extravasat auf den noch geschlossenen Eisack ausübte.

VII. Fall. Figur 7. Journalnummer B. 292.

Wir haben es auch hier, wie bei dem als Fleischmole bezeichneten Präparat, mit einem massenhaften festen Extravasat zwischen Decidua und Chorion in ihrer ganzen Ausdehnung zu thun, doch unterscheidet sich dieser Fall von jenem durch einige bemerkenswerthe Eigenthümlichkeiten. Das etwas in die Länge gezogene Ei, dessen oberes Ende sich fast wie ein Stiel ausnimmt, ist $7\frac{1}{2}$ Centim. lang, 3,8 breit und $2\frac{1}{2}$ dick. Am oberen Pole, dem Stiel entsprechend, liegt die Decidua serotina von nur geringem Umfang. Mit ihr an der Uebergangsfalte zusammenhängend fand sich der offenbar

geplatzte, noch ziemlich vollständig erhaltene Sack der Vera. Derselbe hatte sich vermuthlich bei der Ausstossung des Eies umgestülpt; doch wurde er, um die Zeichnung anschaulicher zu machen, wieder über das Ei hergezogen. Wo sich die unregelmässig gerissenen Ränder der Vera umfalten, tritt als eigentliche Bedeckung des Eies die Reflexa hervor. Das Ei ist der Länge nach aufgeschnitten und man sieht an der Schnittfläche zwischen Reflexa und Chorion ein massenhaftes festes Extravasat. Auf der Innenfläche sieht man Chorion und Amnion durch den Bluterguss in Form von drei grossen der Längsrichtung entsprechenden Wülsten in die Eihöhle hineingewölbt Diese wird dadurch, bis auf einen kleinen Abschnitt in der Nähe ihres unteren Endes, völlig ausgefüllt. Zur Seite des grössten Wulstes sieht man die Insertion der etwa 1 Centim. langen und 1 Millim. breiten Nabelschnur. Der an dieser befestigte Embryo ist 1,6 Centim. lang. Am Kopf ist nur die Anlage des Auges deutlich. Der Kopf ist durch einen langen schmalen Hals vom Rumpf getrennt, an letzterem zeigt sich die erste Anlage der Extremitäten. Der Embryo zeigt Macerationserscheinungen und muss wohl auch die Verdünnung des Halses bei einer Frucht von 5—6 Wochen als Folge des Macerationsprocesses aufgefasst werden.

In Bezug auf die Eiwandinsertion der Nabelschnur ist noch hervorzuheben, dass sich dieselbe mehr nach dem unteren Eipole hin (etwa $4\frac{1}{2}$ Centim. entfernt von der Mitte der Serotina) vorfindet.

Die Serotina selbst ist, wie schon oben erwähnt, nur wenig umfangreich und stielartig in die Länge gezogen. Wir haben es demnach wohl mit der von Hegar in der Monatsschrift für Geburtskunde, Band XXI, im Supplementheft beschriebenen Anomalie der Serotina zu thun. Nach Hegar »tragen zur Bildung eines solchen Serotinastiels ausser der ursprünglichen Kleinheit noch alle Momente bei, welche den Halt des Eies in der Uterinhöhle verringern. Mangelhafte Entwicklung der Reflexa, vorzeitige Atrophie derselben, Erschlaffung der Gebärmutterwand, besonders in ihrem unteren Abschnitte, abnorme Weite des inneren Muttermundes, zu grosse Oeffnung der Vera an dieser Stelle, höhlenartige Ausdehnung des Cervicalcanals sind hierher zu rechnen.«

Rokitansky dagegen nimmt auch an, dass vorzeitige Uterincontractionen das Ei in den unteren Gebärmutterabschnitt und in den weiten Hals hineintreiben und so die Serotina stielartig verlängern.

Hegar erklärt auch die Blutung und die Lösung und Ausstossung des Eies aus den Folgen einer zu kleinen, stielartig ausgezogenen Serotina.

Nach der Form des Eies könnte man auch an eine tiefe Insertion desselben denken, die später zu Placenta praevia geführt haben würde, aber eben in Folge der ungewöhnlichen Insertion Abortus herbeigeführt hätte. Dann würde der Stiel des Eies also im Cervicalcanal gelegen haben.

Dieser Auffassung widerspricht jedoch die Vorwölbung des Extravats nach dem breiten Eipol hin und auch die Stelle, an welcher der Riss der umgestülpt gefundenen Vera statt-

gefunden hatte und müssen wir daher bei der Annahme bleiben, dass der Stiel des Eies oben im Fundus gelegen hat.

VIII. Fall. Figur 8. Journalnummer B. 379.

Das in Figur 8. abgebildete Ei ist an seinem unteren Pole geplatzt. Was noch vom Ei erhalten ist hat eine Länge von 7 Centim., ist 4 breit und 2,8 dick. Am zugespitzten oberen Pole des Eies befindet sich die Serotina; dieselbe ist durch den Wehendruck in Form von Längsfalten gewulstet. An den Grenzen der Serotina finden sich noch Theile der Vera, welche sich bei der Ausstossung des Eies bis an die Uebergangsfalte zurückgezogen hat und dort wie eine Halskrause die gefaltete Eiwand umgiebt. Sonst ist das Ei, dessen Wand durch ein festes Extravasat gebildet wird, überzogen von Decidua reflexa. Auch diese ist, am Rande der durch das Platzen entstandenen Oeffnung, an einzelnen Stellen abgerissen und tritt dort das Blutextravasat zu Tage. Unter der Reflexa findet sich um das Chorion herum ein fester Extravasatmantel. Chorion und Amnion werden durch das Extravasat in Gestalt von grossen Wülsten in die Eihöhle hineingewölbt. Von dem Fruchtkörper und der Nabelschnur sind in der Eihöhle keine Spuren zu finden und liegt es nahe zu vermuthen, dass das Ei unter dem Einfluss des Wehendrucks die vorliegende Gestalt angenommen hat, so dass an dem oberen Eipol, der dem Druck zuerst ausgesetzt war, die Eiwand zusammengedrückt wurde, während das untere Ende sich wölbte. Schliesslich ist unter zunehmendem Druck das Ei am unteren Pole geplatzt und dabei wohl der Embryo mit dem Fruchtwasser ausgestossen worden. Der Eisack wird bald nachgefolgt sein und haben sich nun die Reste der zurückgestülpten Decidua vera, wie eine Krause, an der Uebergangsstelle um die Eiwand zusammengezogen.

Vielleicht könnte man aber bei der auch hier nur geringen Ausdehnung der Serotina und ihrem Sitz am oberen stielartig zugespitzten Eipol sich den Vorgang nach Hegar's Ansichten erklären, wie wir das bei dem vorhergehenden Fall gethan haben.

IX. Fall. Figur 9. Journalnummer B. 458.

Das aufgeschnittene Ei, dessen Form dadurch noch ziemlich erhalten ist, dass seine Höhle durch den Foetus und ein denselben einhüllendes festes Extravasat vollständig ausgefüllt wird, misst in der Länge etwa $6\frac{1}{2}$ Ctm., in der Breite 4 und ist $3\frac{1}{2}$ dick.

Das Ei ist fast in seiner ganzen Ausdehnung von einem Extravasat umgeben, nur an einzelnen Stellen liegt zwischen demselben das Chorion bloss, das an seinen Zotten kenntlich ist. An der Stelle, die auf der beigegebenen Zeichnung dem Kopfende der Frucht entspricht, liegt auf dem Extravasat noch ein fingerbreiter Streifen der Decidua, sowohl der reflexa, als der vera. Das Ei hat sich, vermuthlich erst während der Aufbewahrung, auf der einen Seite abgeflacht. An der convexen Wand ist das Amnion fest mit dem Chorion verklebt; auf der abgeflachten Seite des Eies ist das Chorion weniger stark mit Extra-

vasat umgeben. Das Amnion ist hier von demselben abgelöst, dagegen aber mit dem die Eihöhle ausfüllenden Extravasat in ziemlieher Ausdehnung verklebt.

In der Eihöhle liegt ein festes leberfarbenes Blutextravasat 5 Centim. lang, 3 breit und 2 dick; in dasselbe eingebettet findet sich der Embryo, von dem nur der Kopf, der rechte Fuss mit einem Theil des Unterschenkels und die linke Extremität, bis etwa zur Mitte des Oberschenkels, aus dem Mantel hervorragen. Der grösste Durchmesser des Kopfes beträgt $2\frac{1}{2}$ Centim.

Die Ohrmuscheln sind an demselben schon erkennbar ausgebildet. Das Auge präsentirt sich als ein feiner Spalt; die Nase bildet schon einen erhabenen Vorsprung, die Mundspalte ist von der Nase getrennt.

An den Füssen zeigen die deutlich geschiedenen Zehen die erste häutige Anlage der Nägel Die Entwicklung des Foetus würde ungefähr dem dritten Monat entsprechen.

Die Nabelschnur ist, vermuthlich bei der Eröffnung des Eisacks, glatt durchgeschnitten; der noch vorhandene Rest misst von der Stelle, wo er zwischen Extravasat und linkem Oberschenkel hervorkommt 5 Centim., hat eine Breite von 3 Centim. und zeigt keine Windungen. An der Stelle, wo der Schädel der Eiwand angelegen hat, findet sich in einer Falte des Amnion ziemlich lockeres Blutcoagulum und wird wahrscheinlich dadurch die Insertionsstelle der Nabelschnur verdeckt. Wenigstens ist diese an keiner anderen Stelle des Amnion nachzuweisen. Ueber Form und Ausdehnung der Placenta konnte ohne dass man das Präparat, welches zu Demonstrationen benutzt wird, verletzt hätte, nichts Bestimmtes ermittelt werden.

Die Form des die Eihöhle ausfüllenden Extravasats ergiebt sich aus der Abbildung.

An der Stelle, welche bei zusammengelegtem Ei dem Stiel des inneren Extravasats entspricht, hat das dem Chorion aufliegende äussere eine Mächtigkeit von fast 2 Centim., an den übrigen Stellen wechselt es von 3—5 Millim.

Ohne Zweifel ist an dieser Stelle das zuerst zwischen Decidua und Chorion ergossene Blut nach der Eihöhle durchgebrochen, da hier das innere Extravasat durch den Stiel mit dem äusseren in Verbindung steht. Es hat also das Extravasat in diesem Falle auch das Amnion an einer schwachen Stelle durchbrochen, ist in die Eihöhle geflossen und hat dort den Foetus mantelförmig umgeben.

Von vornherein wird man für die grosse Mehrzahl der Fälle annehmen müssen, dass ein in der Eihöhle sich vorfindendes Extravasat von aussen in dieselbe hinein durchgebrochen, ist, wenn auch von verschiedenen Autoren die Möglichkeit noch aufrecht erhalten wird, dass die Blutung aus den Gefässen der Frucht erfolgt sein könnte, und liegt der Werth des eben beschriebenen Präparates hauptsächlich mit darin, dass hier die Stelle noch deutlich nachzuweisen ist, wo der Durchbruch erfolgte, indem da das innere Extravasat mit dem äusseren durch den Stiel noch in Zusammenhang steht.

X. Fall. Figur 10. Journalnummer: B. 457.

Das unter Spiritus an einem Draht aufgehängte Ei hat Sanduhrform. Sein Längsdurchmesser beträgt $10\frac{1}{2}$ Centim., die Breite des oberen Abschnitts $4\frac{1}{2}$, die des unteren 6 Ctm. Die Schnürfurche ist 3 Centim. breit. Der obere Abschnitt des Eisacks, bis zu der schmalsten Stelle herab, ist umhüllt von Decidua vera, die an einem Punkte (links oben auf der Zeichnung) von einem zugespitzten Zacken des darunter liegenden Extravasats durchbrochen und deren Gewebe so dicht mit Blutextravasat durchsetzt ist, dass man auf der Oberfläche das Gewebe der Decidua vera abwechselnd mit Extravasatschichten vorfindet.

Nach unten hängt mit dem oberen Abschnitt ein grösserer Sack zusammen, der von Decidua reflexa überzogen ist. Auch hier wechselt das Gewebe ab mit Extravasatschichten. An diesem unteren Abschnitt drängt sich aus der mit Blut durchsetzten Reflexa ein Stück der Eiwand hervor, das man auf den ersten Blick für Chorion zu halten geneigt ist. Bei näherer Betrachtung mit der Loupe erweist sich aber die Bedeckung dieser vorgewölbten Partie auch als eine ganz zarte Schicht von Decidua reflexa. Am Rande der Vorwölbung kann man an mehreren Stellen deutlich sehen, wie die Reflexa sich lamellenweise mit Blut durchsetzt abhebt. Eine ungewöhnliche Dicke der Reflexa scheint diese lamellöse Durchsetzung erleichtert zu haben.

Der obere Sack ist von der Decidua vera überzogen und zwar sieht man ihre Innenfläche. Die Vera hat sich, nachdem die Blutung in ihr Gewebe hinein erfolgt war bei der Ausstossung umgestülpt, wie bei dem in Fall VIII. beschriebenen Ei, nur ist hier der Sack ganz geblieben. Das Blut ist dann an dem vorgestülpten von Reflexa überzogenen Ei heruntergelaufen und hat auch deren Gewebe vollständig durchsetzt. Von dem Blut, das sich in dem Sack der umgestülpten Vera angesammelt hatte und darin geronnen ist, hat eine ziemlich scharfe Ecke den Sack durchbrochen und tritt, wie schon oben erwähnt, frei zu Tage. An der Grenze zwischen oberem und unterem Sack, welche der Grenze zwischen Vera und Reflexa entspricht, sitzt vorn über der Stelle, wo sich der Eisack aus dem theilweise geborstenen Extravasatmantel hervorwölbt, lockeres, fast körniges schön rothes Blutgerinnsel. Die Grenze zwischen dem oberen Sack und dem unteren, dem eigentlichen Eisack, müssen wir uns durch die Decidua serotina gebildet denken.

Zum Schlusse fühle ich mich veranlasst, Herrn Professor Dohrn für die freundliche Unterstützung bei dieser Arbeit meinen herzlichsten Dank auszusprechen.

Erklärung der Abbildungen.

Extravasate, welche frei zu Tage liegen, sind überall rothbraun gemalt, solche, die nur durch das Amnion oder durch Chorion und Amnion durchschimmern, blassroth.

Figur 1. Extravasat zwischen Chorion und Amnion. Erkrankung der Chorionzotten. Missverhältniss zwischen Embryo und Eisack. Das Ei ist umgestülpt.

a. Amnion.
e. Extravasat von Amnion überzogen.
cz. Chorionzotten mit kolbigen Anschwellungen.

Figur 2. Extravasat zwischen Decidua (besonders serotina) und Chorion. Dann hat der Erguss das Chorion durchbrochen und sich, wie bei Fig. 1, zwischen diesem und dem Amnion vertheilt.

a. Amnion.
ea. Extravasat von Amnion überzogen.
e. Extravasat auf der Schnittfläche, zwischen Decidua und Chorion.
dr. Decidua reflexa.
dv. Decidua vera.
ds. Decidua serotina.

Figur 3. Extravasat zwischen Decidua reflexa und Chorion und zwischen Chorion und Amnion. Missverhältniss zwischen Embryo und Eisack. Das Ei ist umgestülpt.

a. Amnion.
e. Extravasat von Amnion bedeckt.
cy. Cysten.
dv. Decidua vera.

Figur 4. Zwischen der Decidua in ihrer ganzen Ausdehnung und dem Chorion sitzt ein Extravasat, durch welches Chorion und Amnion in Buckelform in die Eihöhle hineingewölbt werden.

a. Amnion.
eac. Extravasatbuckel von Chorion und Amnion überzogen.
e. Extravasat an der Schnittfläche.
d. Decidua reflexa und vera im Durchschnitt.
dv. Decidua vera.

Figur 5. Fleischmole.

a. Amnion.
ac. Kleine Stelle an der Schnittfläche, wo sich Chorion und Amnion umgeschlagen haben.
e. Extravasat zwischen Decidua und Chorion.
cz. Chorionzotten, das Extravasat durchsetzend.
dr. Kleine Stelle, wo die Decidua vera abgerissen ist und die Reflexa sichtbar wird.
dv. Decidua vera.

Figur 6. Extravasatmantel um den Chorionsack herum.

dv. e. Reste der Decidua vera mit Extravasatfetzen.

em. Extravasatmantel.

ez. Zunge des Extravasats.

c. Chorion.

cz. Chorionzotten.

Figur 7. Extravasat zwischen Decidua und Chorion, kleine Decidua serotina, der Embryo zeigt Macerationserscheinungen.

ds. Serotina.

dv. Decidua vera.

dr. Decidua reflexa.

e. Extravasat auf der Schnittfläche.

eac. Extravasatbuckel von Chorion und Amnion überzogen.

Figur 8. Extravasat zwischen Decidua und Chorion, die vera liegt an der Uebergangsfalte wie eine Halskrause um das stielförmige obere Ende des Eies.

ds. Serotina.

dv. Decidua vera.

dr. Decidua reflexa.

e. Extravasat.

a. Amnion.

Figur 9. Das zwischen Decidua und Chorion ergossene Extravasat ist in die Eihöhle durchgebrochen und bildet einen Mantel um den Foetus.

e. Aeusseres Extravasat.

es. Der Stiel, durch den das äussere Extravasat mit dem inneren in Verbindung steht.

em. Extravasatmantel.

dv. Decidua vera.

cz. Chorionzotten.

a. Amnion.

Figur 10. Extravasat in das Gewebe der Decidua, sowohl vera, als reflexa. Die Hülle des oberen Sacks besteht aus der umgestülpten Decidua vera, die des unteren Abschnitts aus Reflexa.

dv. Decidua vera.

e. Extravasat.

dr. Decidua reflexa.

Thesen.

I.

Die Wirkung des Chloralhydrats beruht nicht auf der Wirkung von Chloroform.

II.

Leube's Methode, Kranke vom Mastdarm aus zu ernähren, ist zu verwerfen.

III.

Die Gallensäuren werden zum Theil als solche resorbirt.

Ernst Reinhold Franz, Sohn des verstorbenen Königlichen Directors der Handelsschule zu Berlin Dr. Hermann Franz und dessen Gattin Sarah, geborene Grant, wurde am 28. October 1841 zu Naumburg a. S. geboren.

Die Maturitätsprüfung bestand er Ostern 1862 am Königl. Friedrich-Wilhelms Gymnasium zu Berlin. Er studirte dann 3 Semester in Würzburg und hörte daselbst die Vorlesungen der Herren Professoren Claus, Kölliker, Müller und Scherer. Im Herbst 1863 wurde er an der Königl. Friedrich-Wilhelms-Universität zu Berlin immatriculirt, besuchte daselbst die Vorlesungen der Herren Professoren Dove, Du Bois-Reymond, Frerichs, Jüngken, v. Langenbeck, Martin, Mitscherlich, Reichert, Schöller, Traube, Virchow und Wagner, und unterzog sich dem tentamen physicum am 1. Mai 1865. Im Frühjahr 1866 trat er als einjährig Freiwilliger ein, um seiner Dienstpflicht zu genügen. In Folge eines Sturzes mit dem Pferde erkrankte er schwer, musste Ende des Jahres als dienstuntauglich entlassen werden und wurde noch Jahre lang durch Krankheit im Studium behindert.

Im Jahre 1869 kam er nach Marburg. Seine akademischen Lehrer, denen er hiermit seinen Dank abstattet, waren hier die Herren Professoren Beneke, Dohrn, Mannkopff, Roser und Schmidt und die Herren Docenten Langhans, Külz und Falck.

Während des Krieges 1870—71 diente er als Unterarzt und versah eine Assistenzarztstelle am Königl. Reservelazareth zu Hofgeismar. Erst im Juni 1871 kehrte er nach Marburg zurück. Hier bestand er, durch Krankheit vielfach gehindert, das medicinische Staatsexamen und das tentamen rigorosum.

Fig. 1.

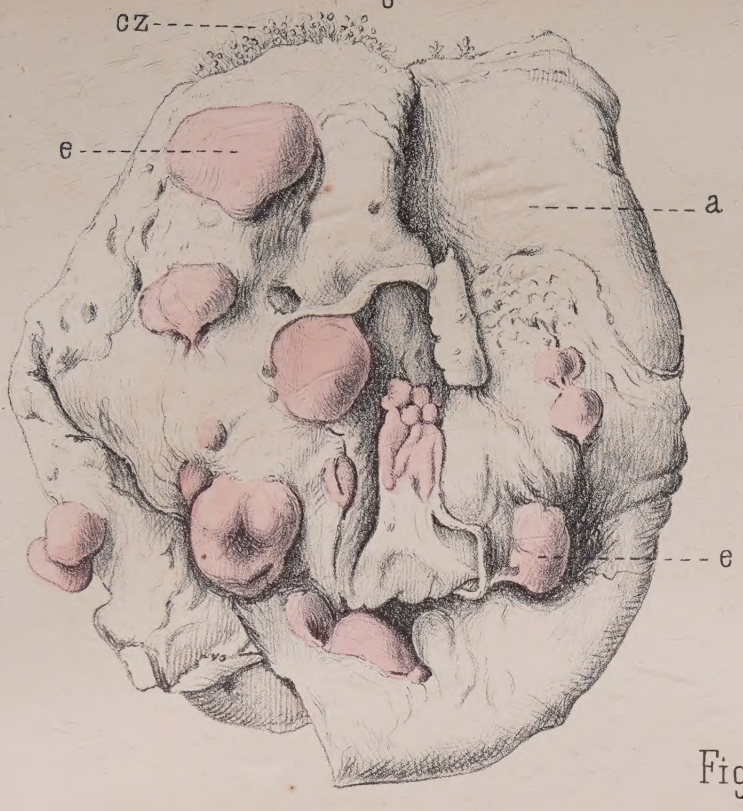

Fig. 2.

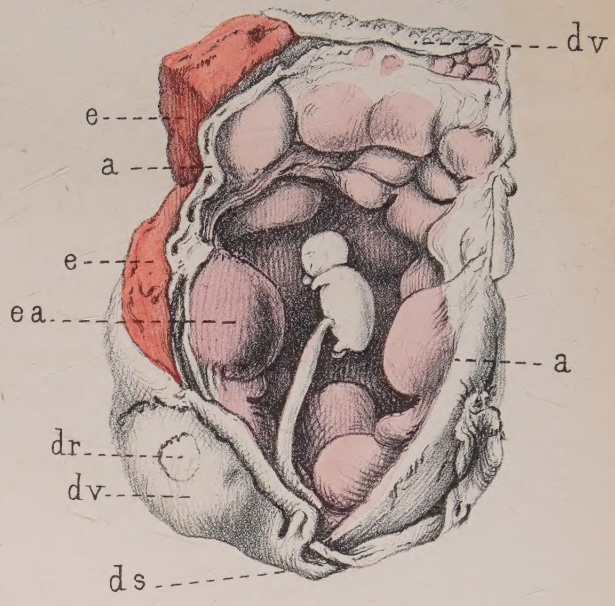

Fig. 3.

Fig. 4.

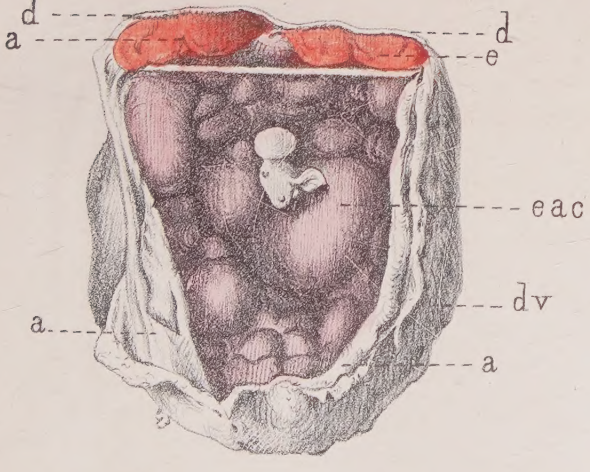

Fig. 5.

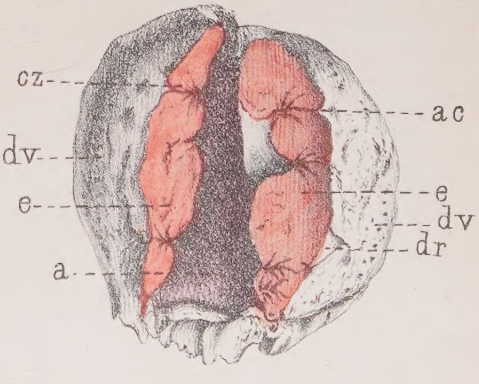

chürmann fec.

Lith Anstalt v. Ph. Stier, Marburg

Fig. 6.

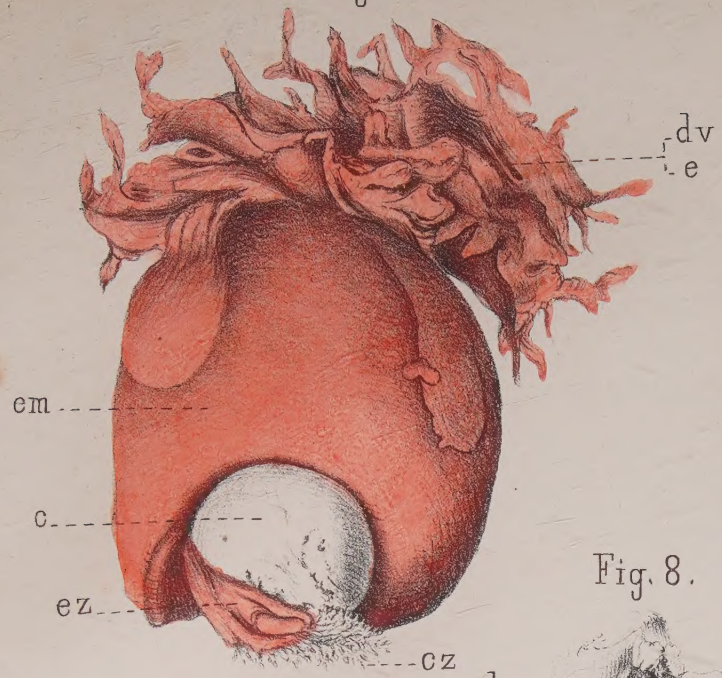

Fig. 7.

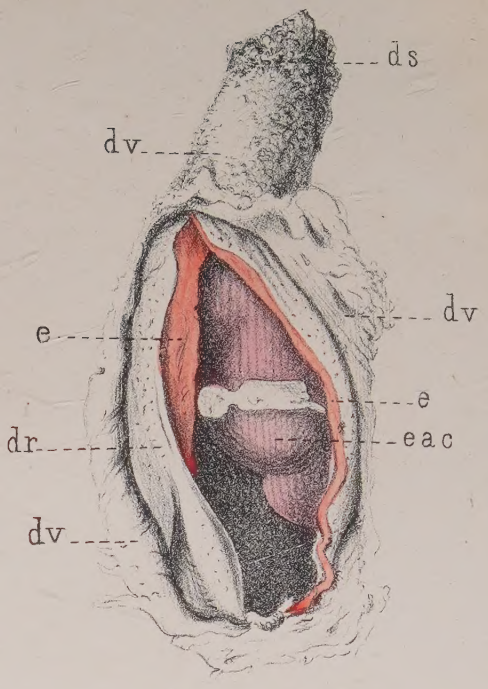

Fig. 8.

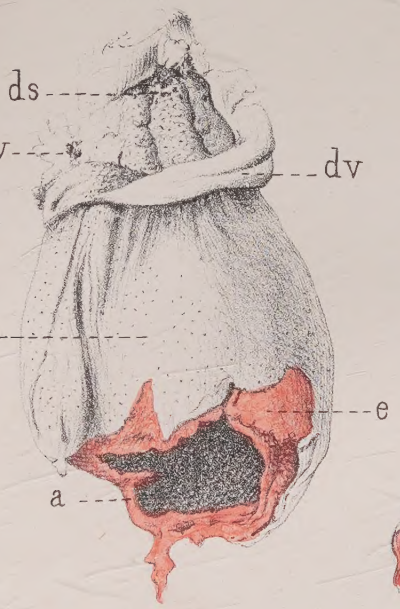

Fig. 9.

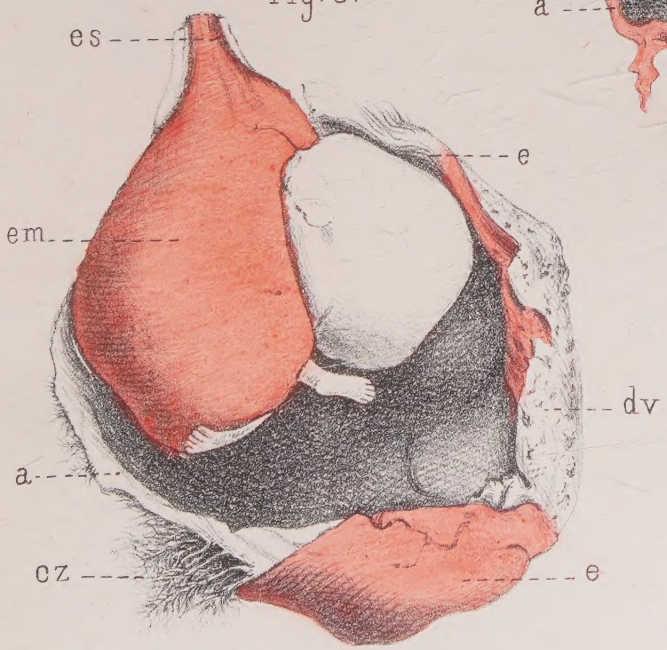

Fig. 10.

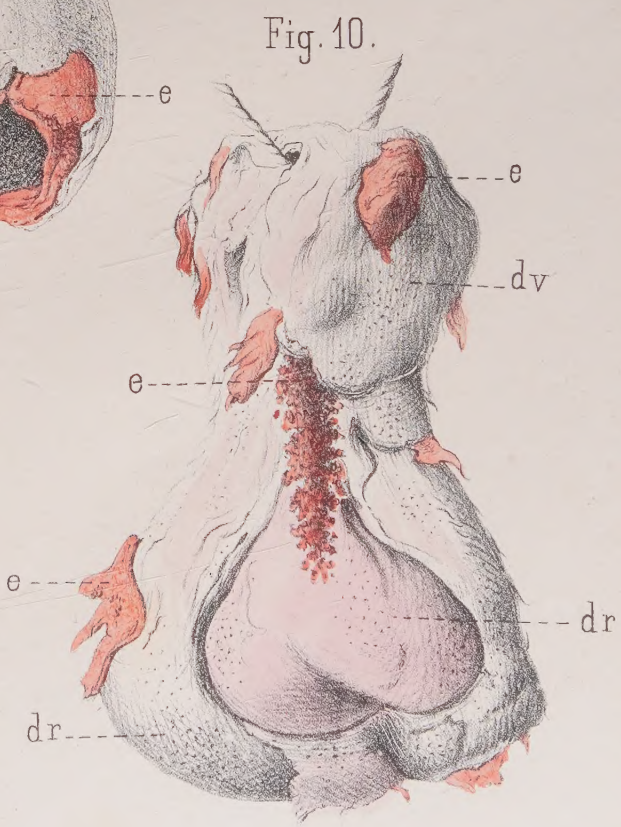

ürmann fec.

Lith. Anstalt v. Ph. Stier, Marburg.